

## نقش تصویربرداری طیف‌نگاری تشدید مغناطیسی (MRSI) در تعیین حجم هدف برای پرتودرمانی پروستات

مصطفی رباط جزی<sup>۱</sup>، سید ربیع مهدوی<sup>۲\*</sup>، بهرام بلوری<sup>۳</sup>، علیرضا نیکوفر<sup>۳</sup>

۱- دانشجوی دکتری تخصصی فیزیک پزشکی، گروه فیزیک پزشکی، دانشکده پزشکی، دانشگاه علوم پزشکی تهران، تهران، ایران

۲- استادیار گروه فیزیک پزشکی، دانشکده پزشکی، دانشگاه علوم پزشکی تهران، تهران، ایران

۳- استادیار گروه رادیوتراپی، دانشکده پزشکی، دانشگاه علوم پزشکی تهران، تهران، ایران

تاریخ دریافت: ۹۰/۱/۳۱

تاریخ پذیرش مقاله: ۹۰/۷/۲۴

### چکیده

**مقدمه:** استفاده از تکنیک تصویربرداری طیف‌نگاری تشدید مغناطیسی (ام‌آراس‌آی) به عنوان یک روش تصویربرداری عملکردی، اخیراً در تعریف حجم هدف مورد توجه قرار گرفته است. در این مطالعه به بررسی استفاده از این روش برای تعریف حجم هدف در پرتودرمانی پروستات پرداخته شده است.

**مواد و روشها:** در این تحقیق از ۲۰ بیمار مبتلا به سرطان پروستات تصاویر سی تی و ام آر آی به همراه ام آر اس آی تهیه شد. تصاویر ام‌آراس‌آی و سی تی این بیماران با هم جوش داده شد و سپس طراحی درمان برای هر بیمار با سه روش ترکیب تصاویر ام‌آراس‌آی و سی تی، ام‌آراس‌آی و سی تی و سی تی به تنهایی انجام گردید.

**نتایج:** نسبت تغییرات حجم کلینیکی هدف (CTV) و حجم طراحی هدف (PTV) ام‌آراس‌آی به سی تی به ترتیب  $1.12/83\%$  و  $0.8/97\%$  بدست آمده است، این مقادیر در روش ام‌آراس‌آی نسبت به سی تی  $21\%$  و  $27/41\%$  می‌باشند. تغییرات دز ماکزیمم رسیده به رکتوم نشان دهنده  $0/58\%$  افزایش در ام‌آراس‌آی نسبت به سی تی و  $1/09\%$  کاهش در ام‌آراس‌آی نسبت به سی تی می‌باشد. تغییرات دز ماکزیمم در سر استخوان‌های فمور در روش ام‌آراس‌آی نسبت به سی تی  $4/5\%$  افزایش و در روش ام‌آراس‌آی نسبت به سی تی  $0/67\%$  کاهش را نشان می‌دهد. افزایش انحراف معیار دز در حجم‌های هدف در استفاده از ام‌آراس‌آی دیده شد.

**بحث و نتیجه‌گیری:** استفاده از ام‌آراس‌آی برای تعریف حجم هدف در پرتودرمانی پروستات، نشان دهنده افزایش این حجم در مقایسه با سی تی به تنهایی می‌باشد. همچنین در هنگام استفاده از ام آر اس آی باید تکنیک و پروتکل انجام آن از نظر قدرت تفکیک و کسلی مدنظر قرار گیرد. (مجله فیزیک پزشکی ایران، دوره ۸، شماره ۳، پیاپی (۳۲)، پاییز ۹۰: ۴۸-۴۱)

**واژگان کلیدی:** تصویربرداری طیف‌نگاری تشدید مغناطیسی، تصویربرداری تشدید مغناطیسی، حجم هدف کلینیکی، پرتودرمانی، سرطان پروستات، تعیین هدف

\* نویسنده مسؤل: دکتر سید ربیع مهدوی

آدرس: گروه فیزیک پزشکی، دانشکده پزشکی، دانشگاه علوم

پزشکی تهران، ایران

Srmahdavi@hotmail.com

تلفن: ۹۸ (۲۱) ۸۸۶۲۲۶۴۷

## ۱- مقدمه

افزایش میزان مرگ و میر ناشی از سرطان پروستات مبین روند رشد این بیماری است بطوریکه بعد از سرطان ریه، سرطان پروستات دومین سرطان شایع در مردان و نیز دومین عامل مرگ ناشی از سرطان می باشد [۱-۲]. چنانچه درمان این سرطان بطریق پرتودرمانی انجام گیرد، استفاده از روش های جدید الگوی درمانی در درمان مطلوب و موثر این بیماری نقش بسزایی خواهد داشت و باعث کاهش پرتوگیری بافت های سالم مجاور و در نتیجه کاهش اثرات جانبی پرتو درمانی می شود. هم اکنون در اکثر مراکز درمانی پیشرفته داخل و خارج از کشور از روشهای جدید پرتو درمانی سه بعدی تطبیقی یا به اختصار <sup>1</sup>3D-CRT استفاده می شود. با پیشرفت پرتودرمانی تطبیقی (سه بعدی) در سه دهه اخیر، تغییرات مهمی در طراحی درمان سرطان پروستات اتفاق افتاده است. یکی از مهم ترین پارامترها در پرتودرمانی، مشخص نمودن حجم هدف است که از نتایج این مرحله برای طراحی درمان تومورها استفاده می شود. امروزه استفاده از تکنیک های مختلف تصویربرداری تشدید مغناطیسی (MRI)<sup>۲</sup> برای تشخیص انواع سرطانها در حال افزایش می باشد. در بسیاری از مراکز پرتودرمانی از جوش<sup>۳</sup> تصاویر ام آر آی و سی تی برای تعیین و تعریف حجم هدف استفاده می شود. اما استفاده از تکنیک طیف نگاری تشدید مغناطیسی (MRS)<sup>۴</sup> روشی است که اخیراً مورد توجه آنکولوژیست ها در تعریف حجم هدف قرار گرفته است. در کنار سی تی و ام آر آی که اطلاعات مورفولوژیک بافت ها را میدهند ام آر اس حاوی اطلاعات بیوشیمیایی از بافت است. با توجه به این که عملکرد بیوشیمیایی تومورها با بافت نرمال تفاوت دارد، ام آر اس پتانسیل خاصی در تشخیص تومورهای دارد که دارای کنتراست کافی در تصاویر مورفولوژیکی نیستند [۳]. یکی از ویژگی های بارز

آدنوکارسینومای پروستات، چند کانونه بودن و وجود همزمان آن در چند نقطه از حجم پروستات و گسترش آن به خارج از کپسول می باشد به طوریکه این کانونها با استفاده از تصویربرداری سی تی و ام آر قابل تشخیص نیستند [۴-۵]. به همین منظور در مطالعه حاضر به بررسی استفاده از تصویربرداری طیف نگاری تشدید مغناطیسی<sup>۵</sup> (MRSI) و همچنین ام آر آی در تعیین حجم هدف در پرتودرمانی پروستات پرداخته شد.

## ۲- مواد و روشها

از ۲۰ بیمار مبتلا به سرطان پروستات مراجعه کننده به بخش پرتودرمانی، تصاویر سی تی، ام آر آی و ام آر اس آی تهیه شد. ام آر اس آی با استفاده از پروتکل 3D CSI اسپین اکو با دستگاه ام آر آی زیمنس ۱/۵ تسلا مدل آوانتو<sup>۶</sup> انجام گردید. از کویل اندورکتال جهت افزایش نسبت سیگنال به نویز استفاده شد. مقادیر <sup>۷</sup>TR و <sup>۸</sup>TE به ترتیب برابر ۱۳۰۰ و ۱۲۰ میلی ثانیه انتخاب شدند. تعداد دفعات تحریک (NEX)<sup>۹</sup> برابر با ۴ و اندازه وکسل حدود ۰/۴۵ سانتیمتر مکعب بود. حجم مورد نظر (VOI)<sup>۱۰</sup> دقیقاً بر روی پروستات تنظیم و جایگذاری شد و با استفاده از باندهای پیش اشباع<sup>۱۱</sup> از تحریک و مداخله سیگنال های خارج از حجم مورد نظر جلوگیری به عمل آمد. در تصاویر T2 ام آر آی، از پروتکل Turbo Spine Echo با TR و TE به ترتیب برابر با ۴۲۰۰ و ۱۰۸ میلی ثانیه و ETL=۲۳<sup>۱۲</sup> استفاده شد. ضخامت مقاطع برابر با ۳ میلی متر، فاصله بین مقاطع ۰/۳ میلی متر، اندازه ماتریس ۲۵۶×۲۰۵ و میدان دید (FOV)<sup>۱۳</sup> ۲۰۰ میلیمتر انتخاب شد. به منظور شبیه سازی و بدست آوردن تصاویر سی تی از پروتکل مخصوص Pelvic RT ذخیره شده بر روی

<sup>5</sup> Magnetic Resonance Spectroscopic Imaging

<sup>6</sup> AVANTO

<sup>7</sup> Time of Repetition

<sup>8</sup> Time of Echo

<sup>9</sup> Number of Excitation

<sup>10</sup> Volume Of Interest

<sup>11</sup> Pre Saturation Bands

<sup>12</sup> Echo Train Length

<sup>13</sup> Field Of View

<sup>1</sup> Three-dimensional conformal radiation therapy

<sup>2</sup> Magnetic Resonance Imaging

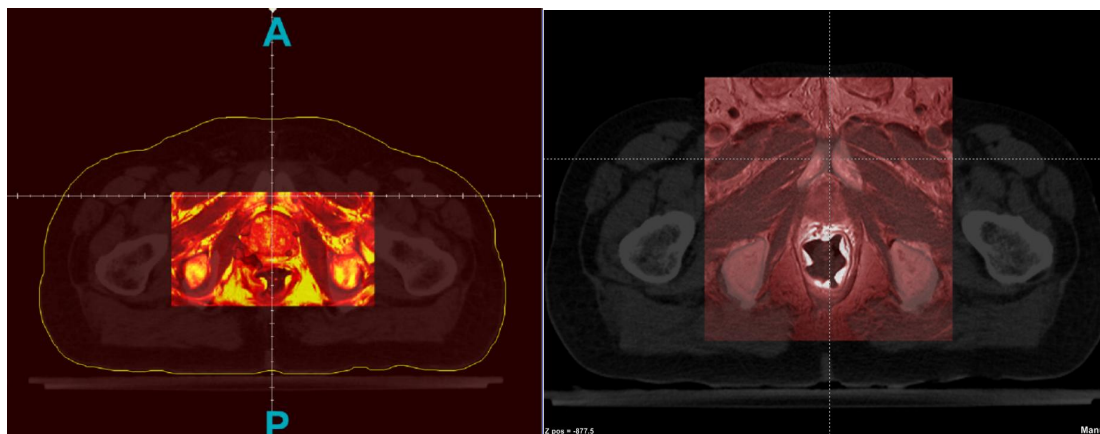
<sup>3</sup> Fusion

<sup>4</sup> Magnetic Resonance Spectroscopy

## نقش MRSI در تعیین حجم هدف برای پرتودرمانی پروستات

تصاویر ام آراس آی پس از تبدیل به فایل DICOM بر روی تصاویر سی تی جوش داده شدند و برای انجام طراحی درمان وارد سیستم طراحی درمان Core plan گردیدند. شکل ۱ نمونه‌ای از تصاویر جوش خورده ام آراس آی با سی تی و ام آراس آی با سی تی را در پروستات نشان می‌دهد.

سیستم استفاده گردید. در این پروتکل مقدار کیلوولتاژ برابر ۱۲۰ کیلوولت و میلی آمپر موثر برابر ۲۵۰ میلی آمپر و ضخامت مقاطع ۳ میلی متر می باشد. برای انجام طراحی درمان، تصاویر سی تی و ام آراس آی به صورت DICOM وارد سیستم جوش تصاویر گردیدند و در نرم افزار Core fusion با هم جوش داده شدند. سپس



شکل ۱- نمونه ای از تصاویر جوش خورده ام آراس آی و سی تی در شکل سمت چپ و ام آراس آی و سی تی در شکل سمت راست نشان داده شده است

طبق تعریف<sup>۱</sup> ICRU به دلیل چند کانونه<sup>۲</sup> بودن آدنوکارسینومای پروستات، کل پروستات به عنوان حجم عینی تومور (GTV)<sup>۳</sup> در نظر گرفته می‌شود. اما بحث اصلی در این مطالعه، تعیین حجم کلینیکی هدف (CTV)<sup>۴</sup> می‌باشد. در طراحی درمان رایج با استفاده از تصاویر سی تی تمام پروستات با حاشیه ۰/۵ سانتیمتری بعلاوه سمینال وزیکول به عنوان CTV در نظر گرفته میشود. در طراحی درمان با ام آراس آی تصاویر پروستات و سمینال وزیکول با حاشیه ۰/۵ سانتیمتر به حجم مورد نظر قرار گرفتند. در طراحی با ام آراس آی تصاویر نقاط درگیر خارج از پروستات به حجم کلینیکی تعیین شده در سی تی اضافه شدند و به این ترتیب سه نوع حجم کلینیکی هدف شامل

CT-CTV، MRI-CTV، MRSI-CTV بدست آمد. حجم طراحی هدف (PTV)<sup>۵</sup> نیز با اضافه کردن حاشیه ۰/۸ سانتیمتر از اطراف و ۰/۵ سانتیمتر از خلف به CTV رسم شد. سپس اندام‌های در معرض خطر، کانتور شده و از پنج میدان درمان با زاویه فرودی ۰، ۹۰، ۱۲۰، ۲۴۰ و ۲۷۰ درجه با انرژی ۱۵ مگاولتاژ و دز جذبی کل ۷۰۰۰ سانتی گری در ۳۵ جلسه استفاده گردید. کلیه حجم ها در این مطالعه به سی سی و مقادیر دز به صورت درصد دز تجویز شده ارائه می‌شود. مقادیر حجم و دز هر طرح درمان استخراج و با استفاده از نرم‌افزار SPSS و روش "اندازه های تکراری"<sup>۶</sup> تجزیه و تحلیل شده است. منظور از اندازه-اندازه‌های تکراری مقادیر یک متغیر مشخص در چند بار نمونه برداری است. این تعریف حالت تعمیم یافته آزمون مقایسه زوجی است، با این تفاوت که در آزمون مقایسه

<sup>1</sup> International commission on radiological units and measurement

<sup>2</sup> Multi Focal

<sup>3</sup> Gross Tumor Volume

<sup>4</sup> Clinical Target Volume

<sup>5</sup> Planning Target Volume

<sup>6</sup> Repeated Measures

زوجی یک گروه در دو وضعیت مقایسه می‌شود ولی در طرح اندازه‌های تکراری یک گروه در دو یا چند وضعیت مقایسه می‌شوند.

### ۳- نتایج

#### ۳-۱- حجم‌های رسم شده در سه روش طراحی درمان

مقادیر متوسط حجم هدف و اندام‌های در معرض خطر استخراج و در جدول ۱ ارائه شدند. نتایج حاصل از آنالیز

آماري نشان دهنده وجود تفاوت معنی دار در PTV ( $P < 0/001$ ) و CTV ( $P < 0/001$ ) می‌باشد. همچنین نتایج حاصل از آنالیز آماری در مقایسه حجم‌های GTV ( $P = 0/699$ )، مثانه ( $P = 0/141$ )، رکتوم ( $P = 0/566$ ) و سر استخوان‌های فمور ( $P = 0/204$ ) نشان دهنده عدم تفاوت معنی دار در استفاده از سه روش مذکور می‌باشد.

جدول ۱- مقادیر میانگین و انحراف معیار حجم‌های مختلف بر حسب سی سی

حجم	CT		MRI		MRSI	
	مقدار میانگین	انحراف معیار	مقدار میانگین	انحراف معیار	مقدار میانگین	انحراف معیار
حجم عینی تومور GTV	۴۵/۱۷	۱۷/۳۱	۴۵/۳۷	۱۸/۹۵	۴۷/۶۰	۲۰/۹۰
حجم کلینیکی هدف CTV	۷۴/۷۴	۲۵/۵۳	۶۴/۶۴	۲۲/۲۸	۸۹/۲۱	۳۱/۳۵
حجم طراحی هدف PTV	۱۶۷/۹۵	۵۲/۲۷	۱۵۳/۹۵	۴۷/۸۱	۲۰۵/۹۸	۴۲/۸۵
مثانه	۱۴۹/۱۴	۹۵/۹۰	۱۲۷/۵۶	۸۹/۵۶	۱۴۹/۱۸	۹۵/۸۵
رکتوم	۹۶/۶۹	۵۶/۸۱	۱۰۰/۱۲	۶۰/۵۶	۹۸/۵۵	۵۶/۴۲
سر استخوان‌های فمور	۷۳/۴۱	۱۴/۸۳	۷۴/۹۱	۱۰/۶۸	۷۲/۲۸	۱۳/۶۴

درصد تغییرات حجمی در ام‌آر‌آی و ام‌آر‌اس‌آی نسبت به سی تی با استفاده از معادله ۱- بدست می‌آید.

$$\text{درصد تغییرات} = \frac{\text{MRSI or MRI} - \text{CT}}{\text{CT}} \times 100 \quad (1)$$

میانگین درصد تغییرات حجمی CTV و PTV در ام‌آر‌آی نسبت به سی تی، به ترتیب ۱۲/۸۳٪ و ۸/۹۷٪ کمتر بدست آمده است. همچنین میانگین درصد تغییرات CTV و PTV

بدست آمده در روش ام‌آر‌اس نسبت به سی تی، به ترتیب ۲۷/۴۱٪ و ۲۱٪ بیشتر می‌باشد.

#### ۳-۲- دز ماکزیمم رسیده به اندام‌های در معرض خطر

مقدار دز ماکزیمم رسیده به اندام‌های در معرض خطر از (DVH) ها استخراج شدند. میانگین این مقادیر نیز در جدول ۲ ارائه شده است:

جدول ۲- مقادیر میانگین و انحراف معیار دز ماکزیمم رسیده به اندام‌های در معرض خطر بر حسب درصد دز تجویز شده

اندام	CT		MRI		MRSI	
	مقدار میانگین	انحراف معیار	مقدار میانگین	انحراف معیار	مقدار میانگین	انحراف معیار
مثانه	۱۰۳/۰۵	۱/۸۷	۱۰۳/۷۴	۱/۳۳	۱۰۲/۹۶	۱/۰۸
رکتوم	۱۰۴/۹۰	۲/۰۷	۱۰۳/۷۴	۲/۴۱	۱۰۵/۵۰	۱/۶۶
سر استخوان‌های فمور	۸۱/۴۳	۵/۵۲	۸۱/۶۶	۱۷/۸۶	۸۵/۴۷	۵/۳۹

نتایج آنالیز آماری نشان دهنده عدم تفاوت معنی دار در دز ماکزیمم رسیده به مثانه می‌باشد ( $P = 0/141$ ). اما این مقدار در رکتوم ( $P = 0/002$ ) و سر استخوان‌های فمور ( $P = 0/003$ ) دارای تفاوت معنی داری هستند. میانگین درصد تغییرات دز ماکزیمم رسیده به رکتوم نشان دهنده ۵۸/۰٪ افزایش این مقدار در ام‌آر‌اس‌آی نسبت به سی تی و کاهش ۱۰۹/۱٪ در ام‌آر‌آی نسبت

به سی تی می‌باشد. همچنین متوسط درصد ضریب تغییرات دز ماکزیمم در سر استخوان‌های فمور در روش ام‌آر‌اس‌آی نسبت به سی تی ۵/۴٪ افزایش و در روش ام‌آر‌آی نسبت به سی تی ۶۷/۰٪ کاهش را نشان می‌دهد.

جهت ارزیابی یکنواختی توزیع دز رسیده به حجم‌های درمانی GTV، CTV و PTV از انحراف معیار دز رسیده

<sup>1</sup> Dose Volume Histogram

درمانی می‌باشد.

به آنها استفاده شد. جدول ۳- بیانگر مقادیر میانگین انحراف معیار در روش‌های مختلف طرح درمان در حجم‌های

جدول ۳- مقادیر میانگین و انحراف معیار یکنواختی دز در حجم‌های درمانی

حجم	MRSI		MRI		CT	
	انحراف معیار	مقدار میانگین	انحراف معیار	مقدار میانگین	انحراف معیار	مقدار میانگین
حجم عینی تومور GTV	۷/۲۲	۵۷/۸۷	۱۶/۴۴	۶۰/۶۴	۱۳/۲۸	۵۸/۷۷
حجم کلینیکی هدف CTV	۲۲/۷۲	۹۴/۸۱	۲۳/۶۵	۸۱/۴۴	۲۲/۵۵	۸۳/۷۵
حجم طراحی هدف PTV	۲۵/۷۸	۱۱۱/۲۱	۲۵/۲۶	۹۷/۶۴	۲۴/۷۳	۹۶/۱۳

تی، اثر حجم جزئی<sup>۲</sup> وجود دارد که باعث عدم تفکیک دقیق بافت‌های مختلف از هم می‌گردد [۷]. در مقایسه با تصاویر سی تی، تصاویر ام آر آی دارای کنتراست بالاتری در به تصویر کشیدن بافت‌های نرم بوده و استفاده از آن در بسیاری از موارد به تعیین دقیق تر حجم درمان و اندامهای در معرض خطر کمک می‌کند. بیشتر کاربردهای ام آر آی برای طراحی درمان در پرتودرمانی به صورت جوش با تصاویر سی تی می‌باشد که دلیل آن غلبه بر محدودیت-هایی است که در تصاویر ام آر آی وجود دارد. از جمله این محدودیت‌ها می‌توان به اعوجاج<sup>۳</sup> این تصاویر و عدم حضور اطلاعات فیزیکی مانند چگالی الکترونی بافت‌ها اشاره کرد. استفاده از ام آر آی ممکن است باعث کاهش مشکلاتی از جمله تعیین دقیق رأس پروستات در تعیین حجم هدف برای پرتودرمانی شود که در نتیجه باعث افزایش نسبت درمانی<sup>۴</sup> می‌گردد [۶، ۸-۱۱]. با توجه به مباحث فوق، در مطالعه اخیر نیز استفاده از ام آر آی در تعریف حجم هدف به دلیل وجود کنتراست بالای تصاویر، باعث کاهش مقدار حجم هدف می‌گردد.

در مطالعات دیگر نیز استفاده از تصاویر ام آر آی باعث کاهش حجم هدف شده است. به طوریکه مطالعه استین بکر و همکارانش در سال ۲۰۰۳ نشان دهنده کمتر شدن این حجم به مقدار ۱/۴ حجم سی تی می‌باشد [۱۲]. در مطالعه دیگری جکسون و همکارانش در سال ۲۰۰۷ به

نتایج حاصل از آنالیز آماری نشان دهنده تفاوت معنی دار بین انحراف معیار دز رسیده به PTV ( $p=0/007$ ) و CTV ( $P=0/001$ ) می‌باشد که بیانگر یکنواختی و توزیع دز در حجم مورد نظر است. میانگین درصد تغییرات انحراف معیار دز در PTV در ام آر آی نسبت به سی تی، ۹۵/۴٪ و همچنین در ام آر اس آی نسبت به سی تی، ۱۸/۲۸٪ بیشتر می‌باشد. این مقدار در CTV در ام آر آی نسبت به سی تی، ۱/۰۵٪ و در ام آر اس آی نسبت به سی تی، ۱۵/۰۶٪ افزایش را نشان می‌دهد.

#### ۴- بحث و نتیجه‌گیری

به طور کلی یکی از موارد مهم در طراحی درمان تطبیقی، تعریف دقیق حجم کلینیکی هدف و اندامهای در معرض خطر می‌باشد. استفاده از سی تی باعث افزایش صحت دز جذبی و تعیین حجم هدف در پرتودرمانی شده و در عین حال دارای محدودیت‌هایی نیز می‌باشد [۶].

در طراحی درمان تطبیقی پروستات، محدودیت‌هایی در تعریف حجم درمان با استفاده از سی تی وجود دارد. تصاویر سی تی به دلیل کنتراست رزلوشن پایین و عدم افتراق مرز بین بافت‌های نرم اطراف پروستات و خود پروستات مخصوصاً در تعیین رأس<sup>۱</sup> این غده در مقایسه با ام آر آی دارای محدودیت است. این محدودیت ناشی از تضعیف نسبتاً مشابه پرتو X در بافتهای نرم مختلف است که منجر به ایجاد عدم کنتراست کافی بین ساختارهای آناتومیک مجاور هم می‌شود. علاوه بر این در تصاویر سی

<sup>2</sup> Partial Volume Effect

<sup>3</sup> Distortion

<sup>4</sup> Therapeutic Ratio

<sup>1</sup> Apex

بررسی استفاده از تصاویر ام آر آی در طراحی درمان پروستات پرداختند. بررسی تعریف حجم پروستات در این مطالعه نیز نشان دهنده تفاوت معنی دار در تعریف حجم پروستات با استفاده از سی تی و ام آر آی می باشد. به طوری که متوسط حجم پروستات با استفاده از روش سی تی حدود  $38 \pm 14$  سی سی و با استفاده از ام آر آی  $33 \pm 13$  سی سی بیان شده است [۱۳]. مطالعات زیادی این تفاوت در تعریف حجم پروستات را به داشتن کنتراست رزولوشن خوب تصاویر ام آر آی مرتبط می دانند. اما یک تکنیک تصویربرداری ایده آل برای تعیین حجم هدف باید دارای حساسیت<sup>۱</sup> و ویژگی<sup>۲</sup> بالایی باشد تا قادر به فراهم آوردن اطلاعات کافی برای رسم و تعریف دقیق تومور شود که شامل گسترش تومور به خارج از محدوده های آناتومیکی می باشد. در مطالعه مروری زاپاتازنا و همکارانش نشان داده شد که حساسیت و ویژگی ام آر اس برای ارزیابی میزان گسترش و حجم آدنوکارسینوما پروستات به ترتیب بین  $77-38/5\%$  و  $78-38/5\%$  گزارش شده است بنحویکه ترکیب ام آر آی با ام آر اس این مقدار را تا حدود  $100\%$  افزایش می دهد [۴-۱۴]. ام آر اس یکی از روش های تصویربرداری بیولوژیک می باشد که به صورت غیرتهاجمی انجام می شود و دارای پتانسیل تغییر و تحول در پرتودرمانی به وسیله تعریف و تعیین دقیق تومور می باشد.

نواحی که در آن نسبت پیک طیف سیترات/کولین+ کراتین بالاتر از مقدار این نسبت در نواحی سالم می باشد را می توان به عنوان حجم هدف بیولوژیکی (BTV)<sup>۳</sup> در نظر گرفت که توصیه می شود دز ماکزیمم به این حجم اعمال شود [۴]. از نسبت متابولیت ها می توان برای تعیین موقعیت عملکردی تومور در پروستات استفاده کرد که بدین ترتیب استفاده از ام آر اس برای تعیین و تشخیص نواحی سرطانی از نواحی سالم در تعیین حجم هدف باعث افزایش نسبت

درمان خواهد شد. مطالعات زیادی نیز استفاده از ام آر اس آی را به عنوان روشی که باعث افزایش صحت اندازه گیری گسترش خارج کپسولی<sup>۴</sup> (ECE) کانسر پروستات می شود، معرفی کرده اند. به طوریکه در سال ۲۰۱۰، جینگ هو ژانگ و همکارانش به بررسی صحت ارزیابی میزان گسترش تومور<sup>۵</sup> با استفاده از روش ام آر اس آی در بیماران مبتلا به فاز T1c سرطان پروستات پرداختند. در این مطالعه یافته های حاصل از آزمایشات پاتولوژیک با یافته های حاصل از ام آر اس آی مقایسه و صحت این روش بالای  $80\%$  تخمین زده شد [۱۵]. همچنین مطالعات شدیلر در سال ۱۹۹۹ و سرهنج در سال ۲۰۱۰ نیز ام آر اس آی را به عنوان روشی مناسب برای تعیین جایگاه تومور، حجم تومور و تعیین مرحله تومور معرفی کردند. همچنین سرهنج و همکارانش بیان نمودند که استفاده از ام آر اس آی در تعیین و تشخیص گسترش خارج کپسولی سرطان پروستات باعث کاهش اختلاف نظر بین رادیولوژیست ها می شود [۱۶-۱۷].

نتایج مطالعه حاضر نشان دهنده افزایش حجم هدف با استفاده از ام آر اس آی نسبت به سی تی می باشد که می تواند به دلیل قابلیت تشخیص ام آر اس آی برای تعیین نقاط فعال تومور خارج از حجم پروستات باشد، در نتیجه استفاده از آن باعث افزایش حجم هدف کلینیکی شده است.

افزایش و کاهش دز ماکزیمم رسیده به اندام های در معرض خطر نیز متأثر از اندازه میدان و تغییر حجم درمانی می باشد. لذا چون در استفاده از تصاویر ام آر آی کاهش حجم هدف و در استفاده از ام آر اس آی افزایش حجم هدف را داشتیم، دز رسیده به اندام های در معرض خطر نیز به ترتیب کاهش و افزایش را نشان می دهد. همچنین تغییر انحراف معیار دز در حجم هدف به عنوان شاخص یکنواختی توزیع دز را می توان تابعی از حجم هدف و میزان یکنواختی و منظم بودن در تعیین مرزهای آن دانست.

<sup>1</sup> Sensitivity

<sup>2</sup> Specificity

<sup>3</sup> Biological Target Volume

<sup>4</sup> Extra Capsular Extension

<sup>5</sup> Staging

## ۵- تشکر و قدردانی

این مطالعه در مرکز پرتودرمانی بیمارستان پارس و مرکز تصویربرداری بابک تهران انجام شد. با تشکر از تمامی پرسنل زحمتکش این مراکز که در انجام این پروژه یاری رسان بودند.

از نتایج بدست آمده می‌توان نتیجه گرفت که کاربرد ام‌آر-اس‌آی برای طراحی درمان نیاز به بررسی‌های بیشتری دارد؛ از جمله رزلوشن پروتکل مورد استفاده در این روش که تأثیرگذار بر حجم بدست آمده خواهد شد. همچنین عملیات پس پردازش برای ایجاد نقشه متابولیت که متأثر از انتخاب وکسل‌ها بر روی منطقه مورد نظر می‌باشد.

## منابع

1. Parkin DM, Bray F, Ferlay J, Pisani P. Global cancer statistics, 2002. *CA Cancer J Clin.* 2005;55(2):74-108.
2. Cotran RS, Kumar V, Collins T. *Robbins pathologic basis of disease: Saunders Philadelphia*; 1999.
3. Payne GS, Leach MO. Applications of magnetic resonance spectroscopy in radiotherapy treatment planning. *Br J Radiol.* 2006;79 Spec No 1:S16-26.
4. Zapotoczna A, Sasso G, Simpson J, Roach M. Current role and future perspectives of magnetic resonance spectroscopy in radiation oncology for prostate cancer. *Neoplasia.* 2007;9(6):455-63.
5. Khan F. *Treatment planning in radiation oncology: Lippincott Williams & Wilkins*; 2007.
6. Khoo VS, Padhani AR, Tanner SF, Finnigan DJ, Leach MO, Dearnaley DP. Comparison of MRI with CT for the radiotherapy planning of prostate cancer: a feasibility study. *Br J Radiol.* 1999;72(858):590-7.
7. Roach M 3rd, Faillace-Akazawa P, Malfatti C, Holland J, Hricak H. Prostate volumes defined by magnetic resonance imaging and computerized tomographic scans for three-dimensional conformal radiotherapy. *Int J Radiat Oncol Biol Phys.* 1996;35(5):1011-8.
8. Wachter S, Wachter-Gerstner N, Bock T, Goldner G, Kovacs G, Fransson A, et al. Interobserver comparison of CT and MRI-based prostate apex definition. Clinical relevance for conformal radiotherapy treatment planning. *Strahlenther Onkol.* 2002;178(5):263-8.
9. Villeirs GM, L Verstraete K, De Neve WJ, De Meerleer GO, Villeirs G. Magnetic resonance imaging anatomy of the prostate and periprostatic area: a guide for radiotherapists. *Radiother Oncol.* 2005;76(1):99-106.
10. Villeirs GM, De Meerleer GO. Magnetic resonance imaging (MRI) anatomy of the prostate and application of MRI in radiotherapy planning. *Eur J Radiol.* 2007;63(3):361-8.
11. Debois M, Oyen R, Maes F, Verswijvel G, Gatti G, Bosmans H, et al. The contribution of magnetic resonance imaging to the three-dimensional treatment planning of localized prostate cancer. *Int J Radiat Oncol Biol Phys.* 1999;45(4):857-65.
12. Steenbakkens RJ, Deurloo KE, Nowak PJ, Lebesque JV, van Herk M, Rasch CR. Reduction of dose delivered to the rectum and bulb of the penis using MRI delineation for radiotherapy of the prostate. *Int J Radiat Oncol Biol Phys.* 2003;57(5):1269-79.
13. Jackson AS, Reinsberg SA, Sohaib SA, Charles-Edwards EM, Mangar SA, South CP, et al. Distortion-corrected T2 weighted MRI: a novel approach to prostate radiotherapy planning. *Br J Radiol.* 2007;80(959):926-33.
14. Yuen JS, Thng CH, Tan PH, Khin LW, Phee SJ, Xiao D, et al. Endorectal magnetic resonance imaging and spectroscopy for the detection of tumor foci in men with prior negative transrectal ultrasound prostate biopsy. *J Urol.* 2004;171(4):1482-6.
15. Zhang J, Hricak H, Shukla-Dave A, Akin O, Ishill NM, Carlino LJ, et al. Clinical stage T1c prostate cancer: evaluation with endorectal MR imaging and MR spectroscopic imaging. *Radiology.* 2009;253(2):425-34.

16. Scheidler J, Hricak H, Vigneron DB, Yu KK, Sokolov DL, Huang LR, et al. Prostate cancer : localization with three-dimensional proton MR spectroscopic imaging-clinicopathologic study. *Radiology*. 1999;213(2):473-80.
17. Crehange G, Parfait S, Liegard M, Maingon P, Ben Salem D, Cochet A, et al. Tumor Volume and Metabolism of Prostate Cancer Determined by Proton Magnetic Resonance Spectroscopic Imaging at 3T Without Endorectal Coil Reveal Potential Clinical Implications in the Context of Radiation Oncology. *Int J Radiat Oncol Biol Phys*. 2011;80(4):1087-94.